Aus der Chirurgischen Veterinärklinik der Universität Gießen
Direktor: Geheimer Medizinalrat Professor Dr. Pfeiffer

Lane Medical Library
1932

Über die Struktur von Uterus-Myomen bei Hunden.

*

Inaugural-Dissertation

zur

Erlangung der Doktorwürde

der

veterinär-medizinischen Fakultät

der

Hessischen Ludwigs-Universität zu Gießen

vorgelegt von

Hans Gerhold

approb. Tierarzt aus Jugenheim/Rheinhessen.

*

Gießen 1932.

Gedruckt mit Genehmigung der
veterinär-medizinischen Fakultät zu Gießen.

Referent:
Geheimer Medizinalrat Professor Dr. Pfeiffer.

Meinen lieben Eltern gewidmet.

Digitized by the Internet Archive
in 2026

https://archive.org/details/IA40154005_0078

Einleitung.

Im Uterus unserer Haustiere sind nicht allzu häufig Tumoren gefunden worden. Gewöhnlich handelt es sich nach den Literaturangaben um Leiomyome, Fibrome, Fibro-Myome und Adeno-Myome.

So schreibt K i t t ,[1]) daß die gewöhnlichen Tumoren, welche vom Tragsacke aus ihren Ursprung nehmen, meistens Myo-Fibrome, mehr oder weniger reine Fibrome und Leiomyome sind, allenfalls durch Weite und Reichhaltigkeit an Gefäßen, durch partielle ödematöse Beschaffenheit und großen embryonalen Zellreichtum den Habitus von Myxo-Fibromen, Myxo-Myomen, teleangiektatischen Fibro-Myxosarkomen annehmen. Diese Tumoren entwachsen meistens der muskulösen Uteruswand und dringen entweder in die Uterushöhle vor, durch den Muttermund weit in die Scheide hinausreichend, die Schleimhaut vordrängend, also von ihr überzogen, oder sie wachsen der Serosa des Uterus und der Bauchhöhle zu. Besonders die letzteren erhalten oft ein großes Volumen und Gewicht. Entsprechend dem reichen Gehalte an glatter Muskulatur sind alle diese Tumoren sehr kompakt, bretthart, oberflächlich abgeglättet, eiförmig rund, und wenig von regressiven Veränderungen durchsetzt, daher auf dem Durchschnitt von ziemlich gleichmäßigem Gefüge. Der knirschend oder zäh lederartige schneidbare Geschwulstklumpen, der oft aussieht wie ein gut gefüllter Pferdemagen, ist gewöhnlich glänzend, weißgrau, speckig weiß oder rötlich und hat infolge der Durchflechtung der Muskelfaserbündel ein streifig-faseriges Gefüge. Die Schnittflächen sind manchmal sehr blutarm und neigen daher zu regres-

siven, zentralen und fleckweise vorhandenen Veränderungen, die einer Nekrose gleichkommen und durch eine graugelbe, trübe Herdverfärbung gekennzeichnet sind.

Die Form dieser Tumoren ist meistens kugelig, seltener ovoid und zylindrisch. Ihr Volumen schwankt zwischen demjenigen einer Haselnuß und mehrfacher Mannskopfgröße. Der Sitz ist hauptsächlich im Uteruskörper festgestellt worden. Aber auch die Uterushörner sind bei manchen als der Ursprungsort anzusprechen, während in der Cervix sehr selten Neubildungen angetroffen wurden.

Die genannten Geschwülste verteilen sich anscheinend nicht gleichmäßig auf die verschiedenen Tiergattungen. Nach einer Zusammenstellung der Literaturangaben von Zimmermann[11]) kommen diese Tumoren am häufigsten bei Rindern vor, und zwar sind bei dieser Tiergattung bis jetzt 17 Fälle bekannt. Der Sitz der Tumoren ist in 10 Fällen das Corpus uteri, in 4 die Uterushörner und in 3 Fällen die Cervix Uteri. Beim Schwein sind 7 Tumoren gefunden worden; 3 im Uteruskörper und 4 in den Uterushörnern. Von Pferd und Ziege ist nur je ein Fall eines Uterustumor aufgezeichnet, worüber aber weiter keine Angaben gemacht sind. Bei allen diesen Tumoren, soweit sie histologisch untersucht wurden, handelte es sich um Leiomyome oder Fibro-Myome.

Was nun die Tatsache anbelangt, daß Uterustumoren verhältnismäßig selten bei unseren Haustieren vorkommen, so läßt sich dieselbe in genügender Weise nicht erklären. Wenn auch vielleicht manche Tumoren übersehen worden sind, über andere, die wohl gefunden wurden, aber kein Bericht vorliegt, so ist doch die Zahl der Uterustumoren, welche bis jetzt bekannt sind, auffallend klein. Man könnte annehmen, daß die Tiere nicht das hohe Alter erreichen, das zur Entwicklung der Tumoren notwendig ist, da sie vorher geschlachtet werden. Hiergegen ist einzuwenden, daß aber bei Pferden und Hunden, welche doch meist im höheren Alter eines natürlichen Todes sterben, auch nur selten Tumoren gesehen wurden.

Es würde hier zu weit führen, alle aus dem tierärztlichen Schrifttum bekannt gewordenen Fälle eingehend zu erörtern. Ich beschränke mich deshalb darauf, nur einige, die der von mir bearbeiteten Geschwulst in mancher Hinsicht näher stehen, hier kurz zu skizzieren.

Literatur.

So fand Vollers[2]) im Uterushorn einer Kuh eine 148 Pfund schwere Geschwulst, welche das ganze Horn ausfüllte. Nach dem histologischen Befund handelte es sich um ein Fibro-Myom.

v. Velasco[3]) erwähnt einen Tumor in der Cervixwand einer Kuh, der den Muttermund verlegte und etwa zwei mannskopfgroß war. Seine Oberfläche war höckerig, die Konsistenz derb elastisch. Die mikroskopische Untersuchung des Tumorgewebes ergab ein Myom, das seinen Ursprung von der unter der Cervixschleimhaut gelegenen Muskularis genommen haben soll.

Bei einem Schwein fand Joest[4]) an der Ursprungsstelle des linken Hornes aus dem Uteruskörper eine Geschwulst, welche mit der Wand des Uterushornes fest und breit verbunden war. In einem zweiten Falle weist das linke Uterushorn eines Schweines einen derben, an seiner Oberfläche mit stark geschlängelten Gefäßen durchzogenen rötlich, grauen Tumor auf, der von der Uterusmuskularis seinen Ursprung nimmt. In beiden Fällen ergab die histologische Untersuchung, daß es sich um Leiomyome handelte.

Auch bei einer Kuh sah er[5]) ein Uterusmyom, das fast ganz von der Serosa überzogen, von sehr derber Konsistenz war. Das Tumorgewebe bestand hier aus glatter Muskulatur und Bindegewebe.

Zietschmann[6]) beobachtete eine kugelförmige mannskopfgroße, außerordentlich derbe Geschwulst am vorderen Ende des linken Uterushornes eines Schweines, die ihren Ursprung in der Muskularis nahm. Sie ist nach außen von Serosa, nach innen von Schleimhaut überzogen. Am rechten Horn saß eine etwa apfelgroße Geschwulst, welche die gleichen Merkmale aufwies. Beide Tumoren wurden histologisch als Leiomyome angesprochen.

Sustmann[7]) stellte eine kürbisgroße, kugelrunde Geschwulst am Gebärmutterhals einer Kuh fest, die sich derb elastisch anfühlte und mit Gebärmutterschleimhaut überzogen war. Auch hier zeigte der histologische Aufbau, daß es sich um ein Leiomyom handelte.

Helfer[8]) berichtet von einem 68 kg schweren Gewächs, das den Uterus einer Kuh vollkommen ausfüllte, ohne die Hör-

ner zu ergreifen, die deshalb wie kleine Anhängsel an der Geschwulst anhaften. Der histologische Befund sprach für ein Myom.

———):(———

Beim Hunde sind, soweit ich sehe, nur 4 Uterustumoren beschrieben worden. Mit Rücksichtnahme auf meine Arbeit lasse ich eingehendere Angaben hierüber folgen.

Joest[9]) beschreibt den Uterus eines Hundes, an dem sich Veränderungen auf die Hörner und auf den Uteruskörper beziehen. Die Cervix uteri war völlig normal. Der Uterus selbst erscheint stark vergrößert; auch die Hörner, welche als stark geschlängelte, fast zylindrische Gebilde hervortreten, weisen eine Länge von 30—35 cm auf, sind also ebenfalls sehr vergrößert. Die Gebärmutter, deren Serosa normal ist, zeigt an ihrer ganzen Oberfläche eine unebene Beschaffenheit; man kann zahlreiche halbkugelige, erbsen- bis wallnußgroße Höcker, die auf Cystenbildung in der Uteruswand zurückzuführen sind, feststellen. Diese Cysten sind prall fluktuierend, im übrigen fühlt sich der Uterus derb an. Längsschnitte durch die Gebärmutter zeigten eine stark verdickte Wand, deren Schichten nicht mehr unterscheidbar sind. Die Wand ist von zahlreichen, kugeligen, erbsen- bis haselnußgroßen Cysten durchsetzt. Die cystischen Hohlräume enthalten eine wasserklare Flüssigkeit. Diese Veränderungen betreffen die Uteruswand in ihrer ganzen Dicke, wobei die in den Serosa seitigen Muskelschichten gelegenen Cysten die Serosa kugelig hervorwölben, während die nach dem Uteruslumen zu gelegenen Cysten in dieses hineinragen, so daß dieses Lumen von ganz verschiedener Größe ist und einen ganz unregelmäßigen Verlauf hat. Histologisch zeigt das Oberflächenepithel samt Uterindrüsen der Uterusschleimhaut keine Besonderheiten, nur treten in der der Schleimhaut entsprechenden Wandschicht zahlreiche von Uterindrüsen ausgehende Cysten auf. Die Grenze zwischen Muskulatur und Schleimhaut ist unscharf und unregelmäßig. An verschiedenen Stellen gehen von der Schleimhaut aus Drüsenschläuche in das Myometrium, um sich dort zu verzweigen. Außerdem sind in der Muskulatur zahlreiche isolierte Drüsenhohlräume, welche einschichtiges Epithel besitzen, das dem der Uterindrüsen entspricht. In diesem Falle handelt es sich eigentlich nicht direkt um einen Tumor, sondern

um eine starke diffuse Verdickung des Myometriums, die teils auf dem Einwachsen von Drüsengewebe, teils auf einer Hyperplasie der Muskulatur beruht. Man kann also von einer diffusen Drüsenheterotopie, oder unter Rücksichtnahme auf die Muskelhyperplasie von einer diffusen Adeno-Myomatose sprechen.

Paukul[10]) teilt einen Fall von Adeno-Myom des Uterus einer Hündin mit. Die Neubildung hing an einem Stiel, seitlich aus der Cervix uteri und versperrte so die ganze Vaginalöffnung. Die Geschwulst wurde operativ entfernt und nach den üblichen Vorbehandlungen mikroskopisch untersucht. Der Tumor hat eine rundliche, ovale Gestalt und mißt in der Länge 9½ cm, in der Dicke 6 cm, in der Breite 4 cm. An einigen Stellen der Oberfläche sind flache Erhebungen von größerem Umfang, und diese Stellen entsprechen dann meist den hier im Tumorgewebe mehr oder weniger oberflächlich gelegenen, cystischen Bildungen. Auf dem Durchschnitt sieht man, daß der Tumor aus weichem, elastischen Gewebe gebildet wird, das stellenweise einen fasziculären Bau erkennen läßt. Die mehr oberflächlich liegenden Teile sind von kleinen, rundlichen bis haselnuß großen, cystenartigen Erweiterungen durchsetzt, die meist blutige Massen enthalten. Die zentralen Partien zeigen einige bis stecknadelkopfgroße Hohlräume mit serös-schleimigem Inhalt. Die peripheren, zwischen den Cystenbildungen befindlichen Teile des Tumors besitzen einen braunen Farbton, die mittleren haben dagegen ein mehr gleichmäßig weißliches graues Aussehen. Bei der mikroskopischen Untersuchung findet man, daß der Tumor aus glatter Muskulatur und Drüsengewebe sich aufbaut. Die adenomatösen Bestandteile werden meist aus kleinen Drüsentubuli gebildet, die auf dem Querschnitt eine regelmäßige, runde bis ovale Gestalt haben und vorwiegend verschieden große Gruppen darstellend, in einem aus lockerem zellarmen Faserwerk bestehenden Stroma liegen. Seltener hat letzteres einen mehr cytogenen Charakter und wird von kleinen, dicht gedrängten, mit runden, ovalen oder mehr lang gestreckten Kernen versehenen Zellen, zwischen denen kleine Blutgefäße verlaufen, zusammengesetzt. Zuweilen werden auch die Drüsenherde von einem mehr ausdifferenzierten faserigen Bindegewebe eingeschlossen. Die Drüsentubuli haben zum großen Teil eine deutliche Membrana propria, das Epithel ist einschichtig, mit basalständigen und sich stark färbenden Kernen. Die Zellgrenzen sind

nicht deutlich ausgesprochen, aber aus der Basalstellung geht hervor, daß es sich um ein kurzzylindrisches bis kubisches Epithel handelt. Unter diesen kleineren und größeren Drüsengruppen findet man zuweilen auch ausgedehnte und mehr unregelmäßig gestaltete Tubuli, die mit niedrigem und abgeflachtem Epithel ausgekleidet sind. Sie enthalten oft feinkörnige, mit Hämatoxylin bläulich gefärbte Massen, oder serös-schleimigen Inhalt. Ab und zu, besonders in der Umgebung der mehr oberflächlich gelegenen und mikroskopisch sichtbaren cystenartigen Erweiterungen erscheinen die Lumina sämtlicher zu einer Drüsengruppe gehörigen Drüsenschläuche stark ausgedehnt. Sie sind von gut erhaltenen, roten Blutkörperchen untermischt, mit wenig Leukozyten angefüllt. Das Stromagewebe ist hier meist entzündlich kleinzellig infiltriert. Der muskuläre Anteil des Tumors ist meist auf Gebiete beschränkt, wo Drüsenbildungen überhaupt nicht vorkommen oder nur einzelne kleine Herde anzutreffen sind. Die sich verflechtenden Muskelbündel zeigen keine bestimmte Anordnung, sondern verlaufen in verschiedenen Richtungen. Sie liegen entweder eng zusammen, fast ohne Zwischengewebe oder es lagern auch mehr schmale, muskuläre Züge in einem reichlichen lockeren Bindegewebe. Zuweilen enthält das Stroma ziemlich viel Gefäße. Nur an vereinzelten Stellen bilden im adenomatösen Tumorteil die Muskelzellen einen mehr oder weniger schmalen Saum, der zwischen den Drüsengruppen verläuft. Die in den mehr oberflächlich gelegenen Tumorteilen befindlichen cystenartigen Bildungen erweisen sich teils als erweiterte Blutgefäße, teils als ausgedehnte, durch Konfluenz benachbarter Drüsen entstandene Hohlräume, die mit hämorrhagischem Inhalt angefüllt sind. Zusammenfassend deutet die histologische Untersuchung auf ein Adeno-Myom hin, das seine Ursprungsstelle wohl in der Uterusschleimhaut hat. Das Epithel der Uterusschleimhaut ist beim H u n d bekanntlich einschichtig; am kranialen Ende des Hornes nähern sich die Zellen der Zylinderform, kaudal werden sie kubisch. Am Drüsenlager, das bis an die Muskularis reicht, unterscheidet man eine tiefe und eine oberflächliche Lage. In ersterer liegen spärliche Drüsen, die meist als enge Querschnitte erscheinen. In der oberflächlichen Schicht sind die Drüsen reichlicher, am dichtesten stehen sie an der Schleimhautoberfläche, indem sich hier zwischen die langen Drüsenschläuche, von der Oberfläche ausgehende mehr

säckchenartige Drüsen schieben. Alle Drüsenschläuche, die von einreihigem Zylinderepithel ausgekleidet sind, besitzen eine Membrana propria, die gegen das Stroma durch einen Abstand abgegrenzt ist. Das Stromagewebe ist an der Oberfläche der Mukosa zellreicher im Vergleich zu den tieferen Schichten, die aus lockerem Faserwerk bestehen. Vergleicht man nun die drüsigen Anteile, des Tumors mit diesen aufgezählten morphologischen Eigentümlichkeiten der Uterusmukosa der Hündin, so findet man eine auffallende histologische Aehnlichkeit. Die mehr abgesonderten in einem weniger zellreichen Zwischengewebe liegenden Gruppen von Drüsenröhrchen des Tumors entsprechen nach ihren histologischen Eigenschaften den in der tiefen Zone der Uterusmukosa weniger reichlich vorhandenen Drüsenschläuchen, die bei der Hündin bekanntlich einfache, wenig gewundene Formen aufweisen, und in einem lockeren Faserwerk liegen. Nach dem angeführten ist also die Uterusschleimhaut als der Mutterboden des Tumors anzusprechen. Die Herkunft der muskulären Teile der Geschwulst ist in der Muskularis der Uteruswand zu suchen.

Einen anderen Fall eines Uterustumors beim Hund teilt Zimmermann[11]) mit. Im Anschluß an die etwa 1½ cm lange Cervix ist in einer Ausdehnung von etwa 6 cm die Wand des rechten Gebärmutterhornes stark verdickt, so daß das Horn den Anschein eines daumenstarken Stranges erweckt. Auf dem Durchschnitt kann ein Lumen nur schwer festgestellt werden. Ausgehend von der Wandverdickung läßt sich in dem Horn ein runder, reichlich faustgroßer Tumor feststellen. Die subserös sitzende Neubildung besitzt einen Durchmesser von 9 cm und ein Gewicht von 600 Gramm. Ihre Oberfläche ist vollkommen glatt und von blasser Farbe, während die grau-rötliche mäßig hervorspringende Schnittfläche eine gelbliche bis grau-blaue Verfärbung zeigt. Die Schnittfläche weist ferner viele Gefäßlumina auf, die als Oeffnungen von runder und ovaler Form, besonders in den festen Geweben wahrgenommen werden. Die ganze Neubildung ist von einer 2 mm dicken Kapsel umgeben, die dem Tumor fest anliegt. Die Kapsel läßt eine Schichtung erkennen. Die Schichten weichen an einigen Stellen auseinander, um etwa einer haselnußgroßen zweiten Geschwulst Platz zu machen, die sich zwischen die oberflächlichen und tiefen Blätter der Kapsel einschiebt. Bei der histologischen Untersuchung

konnte Zimmermann[11]) zahlreiche, langgestreckte, chromatinreiche Kerne feststellen, aus deren Anordnung er schließen konnte, daß sie langgestreckten Zellelementen angehörten, welche aneinandergelagert lange Züge bildeten, obwohl Zellgrenzen nicht mehr zu erkennen waren. Die Richtung dieser Züge war sehr verschieden, da sie teils längs, teils schräg und teils quer getroffen waren. Mithin zeigten sich also auch die Kerne in verschiedenen Formen, oval, länglich oder rund. In van Gieson Präparaten sah er, daß die Züge mit den langgestreckten Kernen sich gelb färbten, während dort, wo weniger langgestreckte Kerne und fibrilläre Interzellularsubstanz nachweisbar sind, eine mehr oder weniger starke Rotfärbung auftrat. Daraus konnte er schließen, daß die gelblich sich färbenden Zellen mit den langgestreckten Kernen glatte Muskelzellen sind, während die rötlich sich färbenden Gebilde mit weniger lang gestreckten Kernen aus Bindegewebe bestehen. Ferner konnte er noch Herde nachweisen, die eine Struktur- und Kernlosigkeit zeigten; hier handelte es sich um Nekrosen. An den Grenzzonen vom nekrotischen zum noch lebenden Tumorgewebe fand sich eine dichte zellige Infiltration. Außer den glatten Muskelzellen und bindegewebigen Anteilen enthielt der Tumor noch einzelne runde und längliche Hohlräume, die mit dicht aneinander liegenden kubischen Zellen ausgekleidet waren. Die Zellen besaßen einen großen, chromatinarmen, bläschenförmigen Kern, der ein deutliches Kernkörperchen erkennen ließ. Es stellten diese mit Zylinderepithel ausgekleideten Hohlräume dem Tumor zugehörige drüsige Anteile dar. Gemäß dieses histologischen Befundes stellte Zimmermann bei diesem Uterustumor die Diagnose: Adeno-Fibro-Leiomyom.

Maggi[12]) erwähnt noch einen 980 Gramm schweren Uterustumor bei einer 12jährigen Hündin, der im rechten Uterushorn seinen Sitz hatte und aus Muskel-, Binde- und Fettgewebe bestand. Er enthielt sehr viele Blutgefäße, deren Tunica muscularis mit dem Muskelgewebe der Umgebung verbunden war. Es handelte sich bei dem Tumor um ein Lipo-Fibro-Myom, das vermutlich von der Gefäßmuskulatur abstammen soll.

Eigene Untersuchungen.

Der nachstehend beschriebene Tumor wurde im Uterus eines am 22. November 1931 in die Chirurgische Veterinärklinik

eingelieferten Hundes gefunden, und gab zu folgender Befunderhebung Anlaß. Nach dem Vorbericht soll der Hund eine Geschwulst im Leibe haben, welche bereits im Sommer 1931 in der Medizinischen Veterinärklinik festgestellt wurde. Seit 8 Tagen besteht angeblich blutiger Scheidenausfluß, der sich in den letzten Tagen verschlimmerte.

Es handelt sich um eine Deutsche Schäferhündin von schwarzem Haarkleid im Alter von ca. 11 Jahren. Vor 2 Jahren soll sie das letzte Mal geboren haben. Das Allgemeinbefinden ist gut, die Futteraufnahme mäßig, der Herzschlag nicht vermehrt, die Temperatur 38°. Die Inspektion des Bauches ergibt eine diffuse Umfangsvermehrung an der ventralen Fläche. Bei der Palpation des Bauches fühlt man ein rundes, seitlich verschiebbares, mannskopfgroßes Gebilde, das sich fest und derb anfühlt und vom Beckeneingang bis tief in die Bauchhöhle hineinragt, so daß es diese fast ganz ausfüllt. Die Bauchdecken sind stark gespannt. Aus der Scheide besteht blutiger Ausfluß.

Die Röntgenplatte zeigt einen mannskopfgroßen Körper, der fast die ganze Bauchhöhle ausfüllt. Er reicht kranial bis zum kaudalen Rande der elften Rippe, dorsal bis an die Ventralfläche der Nieren, und wird kaudal durch eine Senkrechte begrenzt, die man sich durch die Mitte des ersten Sakralwirbels gezogen denkt. Ventral berührt er die Bauchdecken. Durch Jodipininjektion konnte festgestellt werden, daß sich die Injektionsmasse am kaudalen Pol der Geschwulst flächenartig in mehr als Fünfmarkstückgröße verbreitet hatte.

Die Exstirpation der Geschwulst wurde am 27. November vorgenommen. Der Hund erhält 5 ccm Morphini hydrochlorici einer 1%-Lösung subcutan, und während der Operation noch 40 Gramm Aether. Das Operationsfeld im Bereiche der Linea alba wird rasiert, desinfiziert und mit steriler Gaze gut abgedeckt. Die Eröffnung der Bauchhöhle erfolgte durch einen ca. 20 cm langen Schnitt in der Linea alba. Beim Eingehen mit der Hand wird eine mannskopfgroße Geschwulst in der Bauchhöhle festgestellt, die an zwei bis daumendicken Strängen, welche nach der Beckenhöhle zu führen, befestigt ist. Beim Einführen einer Zinnsonde in die Scheide kann man von dort aus durch den Cervikalkanal eine kurze Strecke in die Geschwulst gelangen. Es ist also anzunehmen, daß es sich um das vergrößerte Corpus uteri handelt, denn kranial an der Geschwulst

setzen sich die beiden Uterushörner etwas seitlich links und rechts an. Sie sind durch Binde- und Fettgewebe mit dem Tumor verwachsen. Um den etwa kleinfingerstarken kaudalen Strang werden zwei Ligaturen angelegt, der Uterus zwischen beiden abgesetzt und der kaudale Stumpf vernäht. Die Lösung der Ligamenta lata und der Ovarien erfolgt nach abschnittsweiser doppelter Unterbindung. Dann kann man die Geschwulst (Uteruskörper, Uterushörner, Eileiter und Eierstöcke) nur mit Mühe aus der großen Wunde herauswälzen. Bauchfell und Rectus abdominis werden durch Knopfnähte mit Catgut, die äußere Decke mit Seide vernäht, und ein Verband angelegt.

Die Gestalt des Tumors (Abb. 1) ist fast kugelig und weist eine Herzform auf. Er ist ungefähr mannskopfgroß. Sein Gewicht beträgt zusammen mit den Uterushörnern 3150 Gramm. Der größte Umfang ist 65 cm. Seine Höhe beträgt 15 cm, seine Länge 25 cm und seine Breite 19 cm.

Die Oberfläche der Kapsel, die den Tumor umgibt, ist glatt und glänzend, die Farbe grau-blau bis grau-weiß. Die Kapsel wird von vielen kleineren sehr stark injizierten Gefäßen, die geschlängelt sind und blau bis dunkelrot hindurchscheinen, durchzogen. Ferner sieht man auch größere aber mehr in der Tiefe der Kapsel liegende ca. bleistiftdicke Gefäße, welche die Oberfläche der Kapsel hervorwölben. An der kranialen Seite des Tumors stoßen die beiden Uterushörner zusammen. Auf der linken und der rechten Kurvatur des Tumor läuft kranio-kaudal je von der Ansatzstelle der beiden Uterushörner ein mit Fett, Bindegewebe und Gefäßen durchsetzter, zerfetzter Strang, der wohl als Ansatzstelle von Aufhängebändern diente. Auf der kaudalen Seite befindet sich in der Mitte noch der kraniale Stumpf des Cervikalkanales, der in den Tumor hineinführt und an dem die Geschwulst getrennt wurde. Da nun der Cervikalkanal kaudal in den Tumor hineinführt, was mit einer Sonde nachgewiesen werden kann und kranial an der Geschwulst sich die beiden Uterushörner ansetzen und gleich teilen, so muß also die Geschwulst im Corpus uteri liegen. Vom Uteruslumen ist nichts mehr zu sehen, denn das Tumorgewebe hat das Lumen vollständig ausgewachsen. Der Tumor selbst fühlt sich sehr fest und derb an; nur an einigen Stellen läßt sich eine Fluktuation nachweisen. Die Uterushörner sind auch mäßig vergrößert und verdickt. Ihre Länge beträgt von der Teilungsstelle aus gerechnet

beim linken 40 und beim rechten 33 cm. Die Oberfläche der Hörner ist glatt und glänzend. Die Ansatzstellen der Aufhängebänder sind stark mit Fettgewebe durchsetzt. Die Serosa der Hörner hat dieselbe Farbe und Aussehen wie die der Geschwulst. Auch hier sind die Gefäße sehr stark injiziert, geschlängelt und durchscheinend. An der Teilungsstelle haben die Hörner Bleistiftdicke, erweitern sich aber kranialwärts um das drei- bis vierfache und verengern sich kurz vor dem Eierstock wieder zur Bleistiftdicke. Die erweiterten Stellen sind am linken Horn in drei, am rechten in zwei durch kreisförmige Einziehungen getrennte Abteilungen geteilt, so daß das Bild eines graviden Uterus entsteht. Die einzelnen Abteilungen zeigen bei Betasten deutliche Fluktuation, sie sind mit einer grauen, schmierigen, weichen Masse angefüllt. An dem linken Eierstock sitzen haselnuß- bis kastaniengroße durch Septen getrennte Cysten. Ferner findet sich hier ein wallnußgroßer, gelbweiß scheinender Fettwulst, der mit erbsengroßen, grau-schwarzen Flecken durchsetzt ist, so daß er ein marmoriertes Aussehen erhält. Am rechten Eierstock befindet sich nur eine ca. haselnuß-große Cyste und der gleiche Fettwulst wie am linken. Die Hörner sind bis zur Ansatzstelle an der Geschwulst mit der Sonde passierbar.

Die makroskopische Betrachtung der Schnittfläche (Abb. 2) des Tumors liefert folgenden Befund:

Die Schnitte wurden von der kranialen Seite zwischen der Zusammentrittsstelle der Uterurshörner nach der kaudalen Seite bis zum Stumpf des Cervikalkanals am kaudalen Ende der Geschwulst gelegt. Die Schnittfläche zeigt eine mehr verwaschen rote aber nicht gleichmäßige Färbung. Die Kapsel, welche die Geschwulst umgibt, ist auf dem Schnitt ca. 2 mm dick. Der Schnitt hat viele größere und kleinere Gefäßstämme getroffen, deren Lumina zum Teil noch mit Blutkoagula gefüllt sind. Die Kapsel ist bis auf einzelne kleine Stellen vollständig fest mit dem Tumorgewebe verwachsen. An den nicht verwachsenen Stellen ist sie durch lockeres Bindegewebe mit dem Tumorgewebe verbunden, so daß die Kapsel etwas abgezogen werden kann. Nach der kranialen Seite hebt sich die äußere Kapsel von der inneren ab, so daß dazwischen eine beinahe kinderfaustgroße Kaverne entsteht, die mit einem dunkelroten homogenen Koagulum angefüllt ist. (Geronnenes Blut). Dieser Hohlraum, der sich unter der Ansatzstelle der beiden Uterushörner und ein ähnlicher, der

sich an der kaudalen Seite an der Eintrittsstelle des Cervikalkanals befindet, scheinen Reste des noch nicht durch das Tumorgewebe ausgewachsenen Uteruslumens zu sein. Von der Kapsel ziehen an mehreren Stellen weiße bis grau-weiße Gewebszüge, die nicht deutlich von dem übrigen Tumorgewebe abgegrenzt sind, zentralwärts nach der Mitte des Tumors zu. Diese Gewebszüge fühlen sich fast knorpelhart an. Das Hauptgewebe des Tumors erscheint graurot bis dunkelrot, gemischt mit etwas helleren Stellen. Es besteht aus zum Teil muskelähnlichen, zum Teil bindegewebsähnlichen welligen Zügen, welche die ganze Schnittfläche unregelmäßig durchqueren. Zwischen diesen Zügen liegen erbsen- bis haselnußgroße, unregelmäßig geränderte, aber scharf von dem übrigen Gewebe abgegrenzte, cystische Hohlräume, die mit einer rotbraunen, speckig glänzenden, gallertigen Masse angefüllt sind. Ferner findet man in allen Gewebsteilen des Tumors zahlreiche Gefäße, deren Lumina meist noch mit einem schwarzroten Blutkoagulum verschlossen sind.

Histologischer Befund.

Zum Zwecke der histologischen Untersuchung wurden von dem vorher in Formalin fixierten Präparat an verschiedenen Stellen einer Schnittfläche des Tumors ungefähr 1 ccm große Würfel herausgeschnitten. Sie betrafen die Uebergangsstelle von Kapsel zum Gewebe, die muskel- und knorpelähnlichen Züge, die Teilungsstelle der Kapselblätter, die cystischen Cavernen, den Cervikalkanal und die Gebärmutterhörner. Die Färbung der Celloidinschnitte erfolgte mit Haematoxylin-Eosin und nach van Gieson.

An den Stellen, wo die Kapsel nicht mit dem Tumorgewebe verwachsen ist, insbesondere an der Ansatzstelle der Uterushörner und in der Umgebung des Cervikalkanals zeigt die Kapsel im wesentlichen den histologischen Aufbau der Uteruswand.

Die normale Uteruswand setzt sich aus nachstehenden Schichten zusammen: Auf die Serosa folgt die aus glatten Fasern bestehende Muskularis, welche durch das zahlreiche und große Gefäße enthaltende Stratum vasculare in eine schwächere, äußere Längs- und in eine innere stärkere Kreisfaserschicht getrennt wird. Die ohne deutliche Submukosa darauf folgende

Schleimhaut enthält in ihrer Propria die Uterindrüsen. Sie bestehen bei den Carnivoren aus wenig verästelten, tubulösen Einzeldrüsen, welche mit Zylinderepithel ausgekleidet sind und reichen bis an die Muskularis heran oder mit dem blinden Ende in sie hinein. Die Grundlage der Propria bildet retikuläres Bindegewebe, das subepithelial und in der Umgebung der Drüsen sehr zellreich ist. (Stratum cellulare.) Daran schließt sich ein einschichtiges Zylinderepithel, dessen Zellen zeitweise Flimmerhaare tragen. Die Propria ist reich an Blutgefäßen, die aus dem Stratum vasculare stammen, perivaskuläre Lymphräume besitzen und unter der Epithelschicht ein feineres Netz darstellen.

Ganz analog baut sich nun die Kapsel an den oben angegebenen Stellen auf. Im Schnitt sieht man zunächst ein nicht vermehrtes Serosagewebe, daran angrenzend eine Längsmuskelschicht, die quer getroffen und an ihren ovalen bis runden Kernen zu erkennen ist. Zwischen den einzelnen Muskelbündeln ist eine entsprechende Anzahl von Blutgefäßen eingelagert. Dann schließt sich eine mehr aus lockerem Gewebe gebildete Zone an, die mit sehr vielen großen und kleinen Gefäßen durchsetzt ist und dem Stratum vasculare entspricht. Diese geht in ein der Kreismuskelschicht entsprechendes Gewebe über, das einen langgestreckten Faserverlauf und lange, schmale Kerne zeigt. Im Gegensatz zur normalen Kreismuskelschicht ist diese Muskelzone von sehr vielen, großen mit Erythrozyten angefüllten Gefäßlumina durchsetzt, deren Endothel sehr gut erhalten ist. Angrenzend schließt sich ein Rest von Schleimhaut an, deren Propria aus retikulärem Bindegewebe, vermischt mit einigen glatten Muskelzellen, besteht. Auch hier reichen die in der Propria eingelagerten Drüsen (Abb. 3) bis an die Muskelschicht heran. Die Drüsen treten als wenig verästelte, tubulöse Einzeldrüsen in Erscheinung und sind von einschichtigem Zylinderepithel ausgekleidet, welches um so besser erhalten ist, je mehr die Drüsen nach der Muskularis zu liegen. Nach dem Uteruslumen hin befindet sich das Drüsenepithel an manchen Stellen in Zerfall, denn die Epithelkerne verwischen sich, und die Struktur der Drüsenzellen ist nur noch sehr schwer zu erkennen. In diesem Bereiche befinden sich starke Infiltrationszonen, welche aus kleinen, runden, chromatinreichen Kernen (Lymphozyten) gebildet werden. In diesen Infiltrationszonen, welche sich am innersten Rande der Schleimhaut, also nach dem Uterus-

lumen zu, hinziehen, ist von dem retikulären Aufbau der Propria nichts zu erkennen. Zylinderepithel als Abschluß der Schleimhaut ist nicht nachzuweisen.

Vergleicht man nun den histologischen Aufbau der eben beschriebenen Kapselwand mit der normalen Uteruswand, so lassen die Uebereinstimmungen im Gewebsaufbau keinen Zweifel, daß die Tumorkapsel aus der ehemaligen Uteruswand besteht, welche den ganzen Tumor überzieht. Das Tumorgewebe, welches sich innerhalb des Uteruslumen befindet, hat dieses vollkommen ausgewachsen bis auf die beiden Reste, von denen sich der eine an der kranialen Seite des Tumors unter der äußeren Teilungsstelle der beiden Uterushörner, der andere am kaudalen Ende der Eingangsstelle des Cervikalkanals befindet. Gerade an diesen Stellen haften noch die erwähnten Drüsen- und Schleimhautreste, so daß man die beiden Lumina als Ueberbleibsel des noch nicht restlos ausgewachsenen Uteruslumens bezeichnen kann.

An den mit dem Tumorgewebe verwachsenen Stellen läßt die Uteruswand den normalen histologischen Aufbau nicht mehr klar erkennen. Man sieht zunächst außen ebenfalls das unveränderte Serosagewebe. An dieses schließt sich nun aber nicht die quer getroffene Längsmuskelschicht wie vorher an, sondern ein der Kreismuskelschicht analoges Gewebe, das an seinen langgestreckten, schmalen Kernen zu erkennen ist. Eine dem Stratum vasculare entsprechende abgegrenzte Zone ist hier nicht zu beobachten. Zwischen den glatten Muskelzügen sind noch in derselben Richtung verlaufende Bindegewebszüge festzustellen. Ferner ist das Gewebe von sehr zahlreichen, größeren und kleineren, länglichen und ovalen, gut mit Endothel ausgekleideten, und mit Erythrozyten angefüllten Gefäßen durchsetzt, die vielleicht als modifiziertes Stratum vasculare aufgefaßt werden können. Von Schleimhaut und Drüsen ist nichts festzustellen. Wahrscheinlich sind diese durch die Wucherung und innige Verschmelzung des Tumorgewebes mit der Uteruswand vollkommen verdrängt und verschwunden. Die Uteruswand baut sich demnach hier — abgesehen von der Serosa — ausschließlich aus mit Gefäßen durchzogener glatter Muskulatur und Bindegewebe auf.

Bei der mikroskopischen Durchsicht der Schnitte des Tumorgewebes sieht man in fast allen zahlreiche, langgestreckte,

chromatinreiche Kerne, aus deren Anordnung zu erkennen ist, daß sie langgestreckten Zellelementen angehören, die aneinandergelagert unregelmäßig verlaufende Züge bilden. Ihre Richtung ist sehr verschieden, so daß sie teils längs, teils schräg und teils quer getroffen sind. Im Querschnitt zeigen die Kerne sich nicht in ihrer Stäbchenform, sondern als kleine rundliche Gebilde. In van Gieson Präparaten sind diese Züge mehr oder weniger gelblich gefärbt, so daß man sie auch aus diesem Grunde als glatte Muskelzellen (Abb. 4) anzusprechen hat. Dazwischen eingelagert treten etwas weniger langgestreckte schlankere Kerne hervor, die innerhalb eines mehr rotgefärbten Gewebes liegen, das eine fibrilläre Struktur aufweist, und sich zwischen den glatten Muskelzügen ganz unregelmäßig durch das Gesichtsfeld zieht. Dem Aufbau nach erweist es sich als Bindegewebe. In Schnitten, die den weißen knorpelähnlichen Zügen entnommen sind, entbehren die sich verflechtenden Muskelbündel fast ganz der bindegewebigen Zwischensubstanz. Das Gesichtsfeld wird ferner von zahlreichen, größeren und kleineren, rundlichen und länglichen, mit Endothelzellen ausgekleideten und mit Erythrozyten prall angefüllten Gefäßen beherrscht. Zuweilen sind sie so groß, daß sie das umliegende Muskelgewebe vollkommen auseinander drängen und sich über das ganze Gesichtsfeld erstrecken. In ihrer unmitelbaren Umgebung schichten sich die glatten Muskelfasern zu circulär geordneten Zügen, welche langgestreckte Kerne enthalten und sich in van Gieson Präparaten gelb färben. In allen Schnitten, welche den knorpelähnlichen Zügen im makroskopischen Präparat entsprechen, können wir den vorher beschriebenen Befund wahrnehmen. Nach der Mitte der Geschwulst zu geht die Struktur des Gewebes an manchen Stellen allmählich verloren, so daß zunächst die Muskelkerne an Zahl abnehmen, dann nur noch ganz vereinzelt zu sehen sind, um schließlich vollständig zu verschwinden. In diesen Bezirken hat sich das Gewebe nur sehr schwach oder gar nicht gefärbt. Es enthält stellenweise starke Haemorrhagien mit guter Erhaltung der Erythrozyten, die meist in der Nähe größerer Gefäße liegen. Diese inmitten der Geschwulst auftretenden und durch fehlende Färbung, sowie Struktur- und Kernlosigkeit gekennzeichneten Herde sind als Nekrosen des Tumorgewebes aufzufassen. Derartige herdweise Nekrosen hat bereits Zimmermann[11]) nachgewiesen. Er führt sie auf

Anaemie des Gewebes zurück. Angesichts des auffallenden Gefäßreichtums der von mir untersuchten Neubildung kann ich mich dieser Auffassung nicht anschließen. Es liegt vielmehr näher, eine Stauungshyperaemie und Blutstase als Ursache anzunehmen, die im Verein mit Haemorrhagien die Gewebsernährung geschädigt und das Gewebe ertötet haben. Die speziellen Färbungen auf amyloide und hyaline Degeneration fielen negativ aus. An der Grenze der nekrotischen Herde (Abb. 5) zum lebenden Geschwulstgewebe findet sich an manchen Stellen eine dichte zellige Infiltration. Die Infiltrate bestehen aus kleinen, runden Zellen mit spärlichem Zytoplasma und rundem chromatinreichem Kern (Lymphozyten). Auch die makroskopisch beschriebenen cystischen Hohlräume sind an ihren Rändern mit Infiltrationszonen umgeben. Das angrenzende Gewebe ist ebenfalls der Nekrose anheimgefallen.

Somit darf angenommen werden, daß auch die Cysten der Gewebsnekrose ihre Entstehung verdanken, zumal man im Cystenlumen hier und da innerhalb homogener Reste von anscheinend flüssigem Cysteninhalt noch vereinzelt gefärbte Kerne findet.

Die muskelähnlichen rötlich-grauen Züge weisen im histologischen Bilde in größeren Bezirken überhaupt keine Zellkerne, in anderen nur sehr wenige und verstreut liegende auf. Das Gewebe färbt sich sehr schwer und nimmt bei intensivster Färbung den Farbstoff bloß ganz schwach an. Dagegen sind viele große mit Erythrozyten sehr stark angefüllte Blutgefäße zu sehen. Auch außerhalb dieser Gefäße sind Erythrozyten in großer Anzahl zwischen das Gewebe eingestreut, so daß hier ausgedehnte haemorragische Infiltrate vorliegen. Die Infiltration ist so dicht, daß die Gewebsstruktur nicht mehr erkannt werden kann. Angrenzend an den erwähnten vorderen Rest des Uteruslumens fehlt die Infiltration bis auf vereinzelte kleine Erythrozytenansammlungen; aber auch hier fehlt der Kerngehalt bis auf geringe hie und da auftretende, vereinzelt liegende Kerne. Die Gewebszüge haben sich zwar nicht oder nur schwach gefärbt, sind aber erkennbar.

Die Schnitte von der Wand der beiden Uterushörner und des Cervikalkanales zeigen einen normal-histologischen Aufbau.

Da nun das Geschwulstgewebe vorwiegend aus glatten, in verschiedenen Richtungen verlaufenden Muskelzellen besteht,

denen an einigen Stellen Bindegewebszüge eingelagert sind, so ist der Tumor als ein Leio-Myom zu bezeichnen. Seinen Ursprung hat es augenscheinlich aus der Muskularis der Uteruswand und zwar aus der zirkulären Schicht genommen. Berücksichtigt man den stellenweise überaus großen Gefäßreichtum, der das Tumorgewebe durchsetzt, so kann vielleicht auch für diese Stellen von einem Angio-Leio-Myom gesprochen werden. Der Bindegewebsgehalt der Neubildung ist im großen und ganzen so gering, daß die Bezeichnung Fibro-Myom nicht genügend begründet erscheint.

Nach Beendigung meiner Arbeit sei es mir gestattet, Herrn Geheimen Medizinalrat Professor Dr. Pfeiffer für die freundliche Ueberlassung des Themas, sowie für die mir jederzeit erwiesene Unterstützung bei meiner Arbeit meinen ergebensten Dank auszusprechen.

Literatur-Angaben.

1. Kitt: Lehrbuch der pathologischen Anatomie II 1906.

2. Vollers: Mitteilungen aus der tierärztlichen Praxis in Preußen. N. F. 5. Bd., Seite 63.

3. v. Velasco: Münchener Tierärztl. Wochenschrift Bd. 67, 1916, Seite 204.

4. Joest: Dresdener Hochschulbericht 1909, Seite 199.

5. Joest: Bericht der Tierärztl. Hochschule Dresden 1917, Seite 181.

6. Zietschmann: Sächsischer Veterinärbericht 1901, Seite 194.

7. Sustmann: Tierärztliche Rundschau, Jg. 1917, Seite 277.

8. Helfer: Deutsche Fleischbeschauer Zeitung, Jg. V 1908, Seite 24.

9. Joest: Bericht der Tierärztlichen Hochschule Dresden 1913, Seite 93.

10. Paukul: Schweiz. Archiv für Tierheilkunde, Bd. 57, Seite 509.

11. Zimmermann: Leiomyome am Uterus der Haustiere, Diss. Leipzig 1922.

12. Maggi: Klinika veterinaria. 33, 1910, Seite 825.

Lebenslauf.

Ich, Hans Gerhold wurde am 15. Juli 1907 in Jugenheim/Rheinhessen als Sohn des praktischen Tierarztes Wilhelm Gerhold geboren. Ich besuchte dort drei Jahre die Grundschule und dann noch ein Jahr die Vorschule in Mainz. Von hier kam ich nach Hersfeld auf das Gymnasium, welches ich bis zur Ober-Tertia besuchte, um dann auf das Gymnasium zu Bingen am Rhein überzusiedeln, an welchem ich am 22. Februar 1927 mein Abitur bestand.

Im Sommer-Semester 1927 ging ich auf die Universität nach Gießen, um mich dem tierärztlichen Studium zu widmen. Ende des W. S. 1928/29 bestand ich hier die tierärztliche Vorprüfung. Im S. S. 1929 studierte ich an der Universität in München, um dann im W. S. 1929 wieder nach Gießen zurückzukehren, wo ich im Februar 1932 die Tierärztliche Prüfung bestand. Die Approbation als Tierarzt erlangte ich am 22. Februar 1932. Seit Februar 1932 beschäftigte ich mich mit vorliegender Arbeit.

Buchdruckerei Wilh. Eckoldt
Ober - Ingelheim am Rhein.

Abb. 1.

Der Uterustumor mit den Uterushörnern.

a. Stumpf des Cervikalkanales.

Abb. 2.

Schnittfläche des Tumors.

a. Knorpelähnliche
b. Muskelähnliche Züge
c. Cystische Kavernen
d. Cranialer
e. Caudaler Rest des Uteruslumens.

Abb. 3.

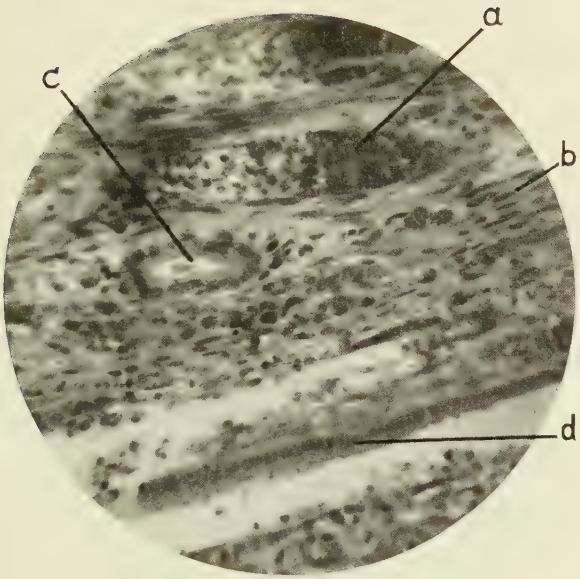

Vergr. Ok. 2, Objt. 6.

Tumorkapsel mit Drüsenresten.

a. Mit Erythrozyten gefülltes Gefäßlumen
b. Glatte Muskelzellen
c. Durchschnitt einer Uterindrüse
d. Drüsenepithelien deren Aufbau sich allmählich verwischt.

Abb. 4.

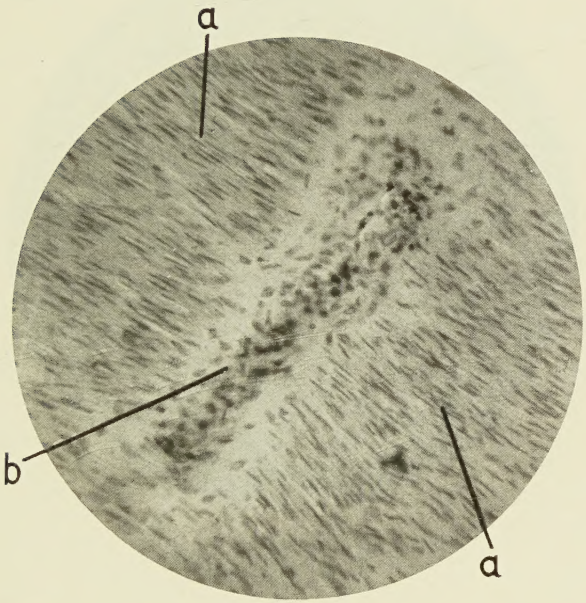

Vergr. Ok. 2, Objt. 5.

Glatte längs- (a) und quergetroffene (b) Muskelzüge.

Abb. 5.

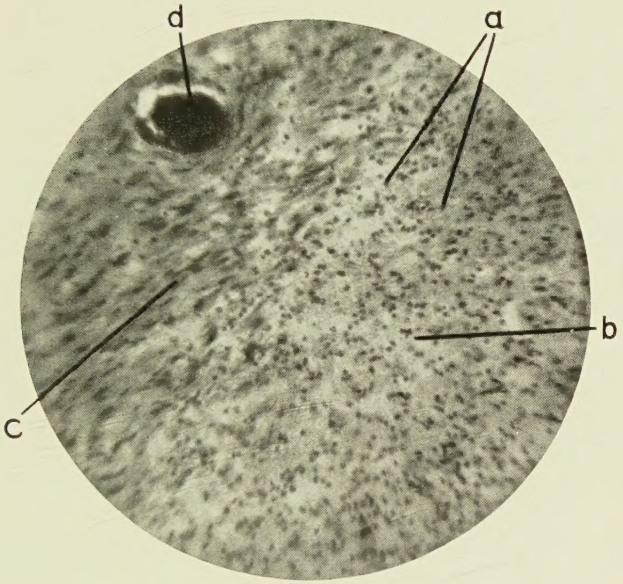

Vergr. Ok. 2, Objt. 6.

Nekrosegrenze.

a. Infiltratzellen (Lymphozyten)

b. Kern- und strukturloses, der Nekrose anheimgefallenes Gewebe

c. Noch lebendes, aus glatten Muskelzellen bestehendes Tumorgewebe

d. Gefäßlumen.